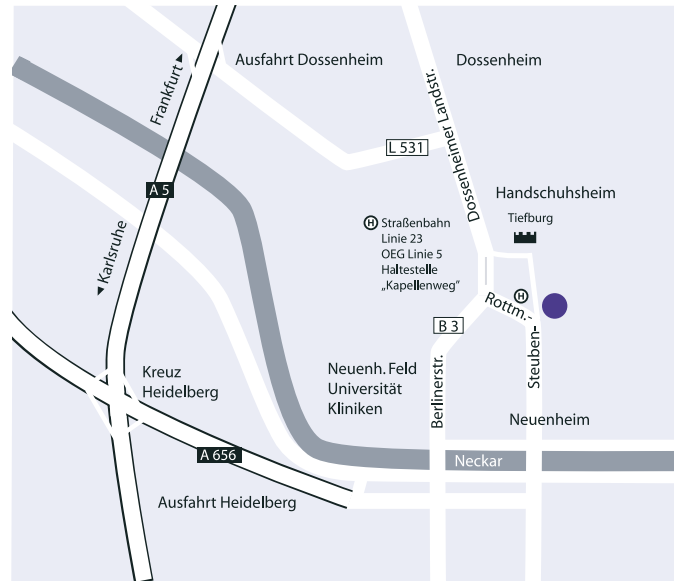


Der Weg zu uns:

Unser Ziel ist es für alle Beteiligten ein Optimum an persönlicher Zufriedenheit und zahnmedizinischer Therapie zu erreichen.



SLAWIK + DUWENHÖGGER
Zahnärzte im Team

Steubenstr. 50
69121 Heidelberg

Telefon: 06221 - 47 49 96
Mobil: 0172 - 76 34 137

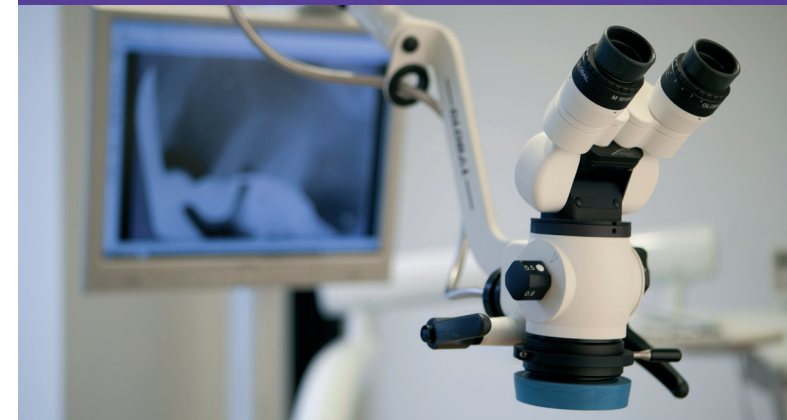www.heidelberg-zahnarzt.com
mail@Heidelberg-zahnarzt.com

Öffnungszeiten Praxis für Endodontie
Montag + Mittwoch 09:00 - 19:00 Uhr
Dienstag + Donnerstag 09:00 - 20:00 Uhr
Freitag 09:00 - 14:00 Uhr

Mitglied der APW
Akademie
Praxis und Wissenschaft
Fortbildungszentrum
Endodontologie



Praxis für Endodontie



Fallbeispiele



Matthias Slawik

Seit einigen Jahren bin ich auf dem Gebiet der Endodontie spezialisiert und seit 2008 zertifizierter Endontologe der APW.

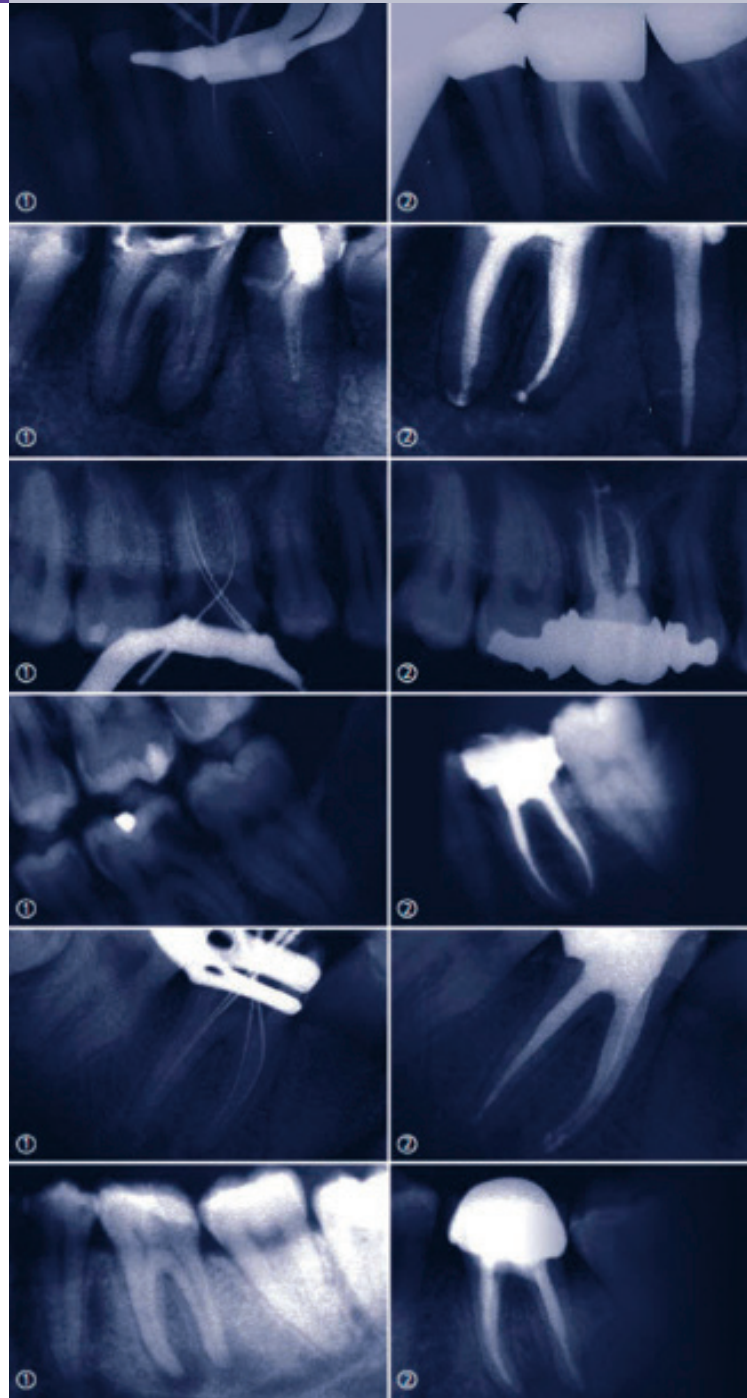
Unsere Praxis beschäftigt sich mit der Behandlung endodontischer Problemfälle, dazu gehören:

- + die Revision einer bestehenden Wurzelkanalfüllung
- + das Entfernen von frakturierten Instrumenten
- + das Aufbereiten von obliterierten Kanälen
- + das Auffinden von Kanaleingängen
- + das Entfernen von pulpären Stiften und Schrauben
- + der Erhalt prothetisch wichtiger Zähne vor und nach erfolgter prothetischer Versorgung.

Mikrochirurgische Eingriffe, wie Wurzelspitzresektionen mit retrograder MTA-Füllung oder Hemisektionen gehören ebenfalls zu unserem Leistungsspektrum.

Wir haben uns verpflichtet, den überwiesenen Patienten in unserer Praxis ausschließlich endodontische Therapie auf fortschrittlichem und qualitätsorientiertem Niveau anzubieten.

Der endodontische Notfall wird am gleichen Tag behandelt.



Patient, 45 Jahre, Wirtschaftsingenieur

Abklärung gelegentlich auftretender Beschwerden Unterkiefer links

- 1 Röntgen-Messaufnahme (apicale Aufhellung an 36)
- 2 Röntgen-Kontrollaufnahme nach 6 Monaten (Zustand nach prothetischer Versorgung alio loco, Ausheilung der apikalen Aufhellung)

Patientin, 51 Jahre, Betriebswirtin

- 1 Röntgendiagnostische Aufnahme, Zustand nach Trepanation alio loco und offen gelassene Kanaleingänge ca. 14 Monate zuvor.
- 2 Röntgen-Kontrollaufnahme nach ca. 4 Monaten (eine medikamentöse Einlage, ultraschallgeschützte Spülung der Kanäle mit NaOCL)

Patient, 34 Jahre, Physiker

Zustand nach infizierter Nekrose

- 1 Röntgen-Messaufnahme
- 2 Röntgen-Kontrollaufnahme der Wurzelkanalbehandlung nach ca. 6 Monaten (prothetische Versorgung alio loco abgeschlossen)

Patientin, 25 Jahre, Studentin

Abklärung unerklärlicher Warm-Kalt-Empfindlichkeit Unterkiefer rechts.

- 1 Röntgendiagnostische Aufnahme
- 2 Röntgen-Kontrollaufnahme nach 6 Monaten mit provisorischen Komposite-Aufbau

Patient mit Down-Syndrom, 16 Jahre, Schüler

Anliegen der Eltern: Erhalt des Zahnes 46 unter Vollnarkose

- 1 Röntgen-Messaufnahme unter Vollnarkose
- 2 Röntgen-Kontrolle unter Vollnarkose mit adhäsivem Aufbau

Patientin, 33 Jahre, Bankkauffrau

Zustand nach infizierter Nekrose

- 1 Röntgen-Messaufnahme mit apikaler Aufhellung
- 2 Röntgen-Kontrollaufnahme nach 8 Monaten